MODUL 1

Tubuh Manusia

Dra. Sukiniarti, M.Pd.

PENDAHULUAN

Modul ini merupakan modul pertama dari 9 modul mata kuliah Anatomi Fisiologi Manusia. Tubuh manusia terdiri atas sejumlah daging dan tulang. Sebagaimana diketahui, daging adalah kumpulan serabut-serabut otot, yang merupakan salah satu material paling rentan di alam. Zat yang sangat lemah ini membentuk bagian terbesar tubuh manusia dengan adanya peredaran darah yang memberinya makanan, dan kulit yang melindunginya sehingga tidak rusak atau membusuk selama lebih kurang 80 tahun. Adapun tulang-tulang dalam tubuh manusia terdiri atas tulang keras dan tulang rawan yang membentuk sebuah kerangka. Selain itu, Anda tentu masih ingat bukan, bahwa bagian terkecil dari tubuh suatu organisme adalah sel. Di dalam suatu organisme terdapat suatu organisasi. Organisasi pada tubuh manusia dapat dibuat diagram sebagai berikut.

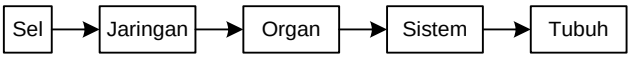

Diagram 1.1
Organisasi Tubuh Manusia

Dari diagram di atas menunjukkan bahwa sel-sel pada tubuh manusia membentuk jaringan, kemudian jaringan-jaringan yang ada dalam tubuh membentuk organ, selanjutnya organ-organ membentuk suatu sistem organ. Beberapa sistem organ yang ada di dalam tubuh akan membentuk tubuh kita yang sempurna. Nah! Coba ingat kembali! Ada berapa sistem organ yang menyusun tubuh kita? Coba silahkan hitung organ tubuh kita mulai dari kepala hingga kaki kita. Kami yakin Anda pasti sudah mengenalnya. Beberapa organ pada tubuh kita akan membentuk suatu sistem. Mari kita bahas kembali beberapa sistem yang menyususn tubuh kita. Tubuh kita tersusun atas beberapa sistem yaitu sistem pencernaan, sistem pernapasan,

sistem peredaran darah, sistem ekskresi, sistem indera, sistem reproduksi, dan sistem koordinasi. Masing-masing sistem ini akan dibahas tersendiri secara mendalam pada modul tersendiri.

Dalam modul ini, kita akan mengkaji peristilahan dalam anatomi, struktur tubuh manusia yang mencakup seluruh sistem yang terdapat pada tubuh secara umum, sel sebagai bagian tubuh terkecil, serta jaringan yang terdapat pada tubuh manusia.

Setelah menguasai modul pertama ini, mahasiswa dapat menjelaskan organisasi tubuh manusia melalui gambar dan uraian sebagai sistem yang tersusun oleh beragam sel, dan jaringan penyusun tubuh.

Secara lebih khusus setelah mempelajari modul ini, Anda diharapkan dapat menjelaskan:

1. peristilahan dalam anatomi tubuh manusia;
2. struktur tubuh manusia;
3. sel sebagai bagian tubuh terkecil;
4. pengertian sel, jaringan, organ, sistem, dan tubuh manusia;
5. fungsi masing-masing organel dalam sel;
6. macam-macam jaringan yang terdapat di dalam tubuh manusia;
7. struktur dari masing-masing jaringan.

Modul ini dibagi dalam 3 kegiatan belajar.

Kegiatan Belajar 1: Pengantar tubuh manusia.
Kegiatan Belajar 2: Organisasi Tubuh Manusia.
Kegiatan Belajar 3: Jaringan di dalam tubuh manusia.

Agar Anda berhasil dengan baik dalam mempelajari modul ini, ikutilah petunjuk belajar sebagai berikut.

1. Bacalah dengan cermat bagian pendahuluan modul ini sampai Anda memahami untuk apa mempelajari modul ini, dan bagaimana cara mempelajarinya.
2. Bacalah modul ini secara saksama dan kerjakan semua latihan yang ada.
3. Perhatikan contoh-contoh yang diberikan pada setiap kegiatan belajar.
4. Mantapkan pemahaman Anda melalui diskusi dengan kelompok belajar Anda.

Selamat belajar semoga Anda berhasil!

KEGIATAN BELAJAR 1

Pengantar Tubuh Manusia

A. PENGERTIAN ANATOMI DAN FISIOLOGI

Anatomi berasal dari bahasa Latin yaitu *ana*: bagian, memisahkan; *tomi* (tomie): *Tommeimei*: iris, potong. Fisiologi berasal dari kata *fisis* (phisis); alam atau cara kerja; *logos* (logi) ilmu pengetahuan. Dari kata tersebut di atas dapat disimpulkan pengertian *Anatomi fisiologi* adalah ilmu pengetahuan yang mempelajari tentang susunan tubuh atau potongan tubuh dan bagaimana alat tubuh itu bekerja secara normal. *Anatomi* adalah ilmu yang mempelajari bentuk dan susunan tubuh baik secara keseluruhan maupun bagian-bagian serta hubungan alat tubuh yang satu dengan yang lain. *Fisiologi* adalah ilmu yang mempelajari faal atau pekerjaan dari tiap-tiap jaringan tubuh atau bagian dari alat-alat tubuh.

Dalam kegiatan belajar satu ini secara berurutan kita akan membahas istilah-istilah dalam anatomi, kemudian dilanjutkan dengan struktur tubuh manusia.

Istilah-istilah dalam Anatomi

Berkaitan dengan beberapa istilah dalam anatomi, dengan persetujuan internasional tentang peristilahan Latin yang terutama mengacu ke tata nama Basle, berpedoman pada aturan berikut ini.

1. Setiap struktur hendaknya disebut dengan satu nama, kecuali pada beberapa hal yang sangat terbatas.
2. Setiap istilah dalam daftar resmi harus dalam bahasa Latin.
3. Istilah ini hendaknya merupakan tanda atau kata yang bersifat mengingatkan, tetapi kadang-kadang bisa juga suatu kata yang dapat bersifat menerangkan (informatif) atau memerikan (deskriptif).
4. Dalam tautan ilmiah ada istilah eponim yang dibentuk dari nama seseorang, misalnya ampere, ohm, volt, roentgenologi. Kata seperti itu tidak memberi petunjuk tentang struktur yang dimaksud, jadi sifatnya kebetulan saja.
5. Dalam hubungannya dengan sikap anatomi yang berdasarkan perjanjian sebagai berikut.

a. Sikap anatomi adalah suatu keadaan ketika tubuh berdiri tegak dengan kedua lengan di sisi terbuka dan telapak tangan menghadap ke depan, kepala tegak, dan mata tertuju lurus ke depan, serta jari kaki menghadap ke depan.
b. Bidang dalam posisi anatomi
   1) Bidang median adalah bidang tegak maya yang memotong sepanjang tinggi tubuh dan membaginya menjadi simetri kiri dan kanan.
   2) Bidang sagital adalah bidang tegak yang sejajar dengan bidang median.
   3) Bidang korona atau bidang frontal adalah bidang tegak yang memotong tegak lurus bidang median sehingga membagi tubuh menjadi bagian depan dan belakang.
   4) Bidang horizontal adalah bidang yang tegak dengan bidang median maupun bidang frontal, bidang ini membagi tubuh menjadi bagian atas dan bawah.

Berikut adalah gambar bidang tubuh manusia

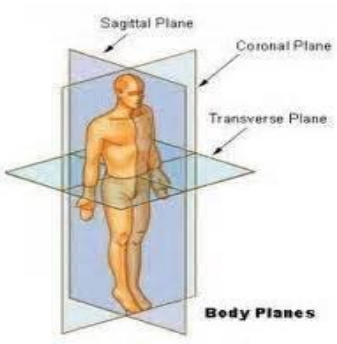

Sumber: Suwekaprabhayoga (2012)

Gambar 3.1

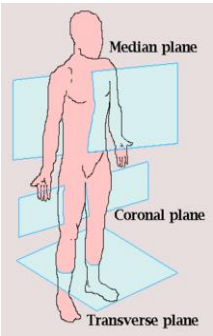

Sumber: Ezzahhidayati (2011)

Gambar 3.2

c. Istilah Letak
   1) Superior: bagian atas.
   2) Inferior: bagian bawah.
   3) Anterior: bagian depan.

4) Posterior: bagian belakang.
5) Internal: bagian dalam.
6) Eksternal: bagian luar.
7) Dekstra: bagian kanan.
8) Sinistra: bagian kiri.
9) Lateral: menjauhi garis tengah tubuh.
10) Medial: lebih dekat ke garis tengah tubuh.
11) Sentral: bagian pusat.
12) Perifer: bagian tepi.
13) Superfisial: lebih ke arah permukaan.
14) Profunda: lebih ke arah dalam.
15) Asendens: bagian yang naik.
16) Desendens: bagian yang turun.
17) Cranial: bagian kepala.
18) Kaudal: bagian ekor.
19) Ventral: bagian depan/perut.
20) Dorsal: bagian belakang ruas tulang belakang.
21) Parietal: selaput bagian luar.
22) Viseral: selaput bagian dalam.
23) Proximal: mendekati batang tubuh.
24) Distal: menjauhi batang tubuh.

d. Arah Gerakan
1) Fleksi: melipat sendi.
2) Ekstensia: meluruskan kembali sendi.
3) Abduksia: gerakan menjauhi tubuh.
4) Adduksia: gerakan mendekati badan.
5) Rotasia: gerakan memutar sendi.

e. Garis dalam sikap anatomi
1) Vertikal: garis tegak.
Garis vertikal: membagi dextra dan sinistra.
2) Horizontal: garis mendatar.
Garis horizontal: membagi bagian superior dan inferior.

B. STRUKTUR TUBUH MANUSIA

Manusia adalah makhluk bertulang belakang. Tulang belakang merupakan sebagian dari tulang-belulang penyusun rangka tubuh manusia.

Pada kajian kali ini marilah kita membahas struktur tubuh kita secara berurutan mulai dari rangka, serabut otot, sistem pencernaan, sistem pernapasan, sistem peredaran darah, dan indera. Untuk pembahasan secara mendalam, silakan Anda mempelajari pada modul-modul berikutnya secara tersendiri.

1. Rangka Manusia

Apakah yang terjadi bila tubuh kita tidak mempunyai rangka? Dapatkah kita berdiri tegak? Jawabnya tentu tidak. Jadi, apa sebenarnya guna rangka bagi kita? Untuk dapat menjawab pertanyaan ini mari kita sama-sama mempelajarinya. Rangka manusia itu tidak kelihatan dari luar, melainkan di dalam tubuh dilindungi oleh kulit dan otot-otot. Rangka semacam itu disebut rangka dalam (endoskeleton).

Rangka tubuh kita disusun oleh 3 jenis jaringan yaitu jaringan tulang keras, jaringan tulang rawan, dan jaringan ikat sendi (ligamen). Tulang penyusun rangka, kurang lebih berjumlah 206, sesuai dengan umur. Rangka bayi yang baru lahir dibentuk oleh 250 buah tulang, kemudian dalam perkembangan lebih lanjut ada sejumlah tulang yang tumbuh menjadi satu. Tulang merupakan jaringan yang hidup. Ia dapat tumbuh dan memerlukan makanan. Penyusunnya terdiri dari sel-sel tulang, zat kapur, fosfor, dan zat perekat (collagen).

Pada tulang keras terdapat lebih banyak zat kapur sehingga bersifat lebih keras, sedangkan pada tulang rawan, mengandung lebih banyak zat perekat sehingga lebih lentur. Pada orang dewasa, tulang rawan ditemukan pada cuping hidung, daun telinga, dan sambungan antara tulang dada dengan tulang rusuk. Perlu Anda ketahui bahwa tulang rawan tidak dilalui oleh pembuluh darah.

Jaringan ikat sendi, merupakan suatu jaringan yang kuat tetapi lentur. Fungsi jaringan ikat sendi menghubungkan tulang yang satu dengan tulang yang lain, sedangkan fungsi rangka secara umum sebagai berikut.

a. Untuk menegakkan tubuh serta menentukan bentuk tubuh.
b. Melindungi jaringan yang lunak, seperti otak, jantung, paru-paru, hati, dan jaringan saraf tulang belakang.
c. Tempat melekatnya otot-otot rangka.
d. Tempat pembentukan sel-sel darah merah, keping darah, dan sel darah putih.

e. Bersama-sama dengan otot merupakan alat gerak. Rangka disebut alat gerak pasif, sedangkan otot disebut alat gerak aktif yang kita bahas berikut ini.

2. Serabut Otot

Kumpulan serabut-serabut otot yang sehari-hari kita sebut daging, dapat Anda amati pada saat Anda sedang makan daging. Serabut-serabut otot itu pada hakikatnya adalah gabungan dari sel-sel otot. Pada tubuh manusia ada tiga macam sel otot yaitu sel otot polos, sel otot lurik, dan sel otot jantung. Selanjutnya, kumpulan serabut-serabut otot membentuk otot. Bentuk dan ukuran otot bervariasi, ada yang berbentuk lingkaran, pipih, pendek, dan panjang. Ukurannya mulai dari yang sangat besar, yaitu otot deltoid yang menggerakkan bahu, sampai yang sangat kecil yaitu otot yang menggerakkan mata, panjangnya hanya beberapa milimeter saja.

Tanpa otot, tulang-tulang tidak dapat digerakkan. Kita dapat bergerak karena kita mempunyai otot. Bagaimana otot bekerja? Dalam keadaan istirahat otot itu kendur. Apabila otot itu mengerut atau berkontraksi menandakan otot itu bekerja. Otot baru bekerja jika ada rangsang dari urat saraf.

3. Sistem Pencernaan

Bagaimanakah proses makanan yang masuk ke dalam tubuh kita? Dalam tubuh terdapat serangkaian alat yang berhubungan satu dengan yang lain yang diistilahkan dengan sistem. Hal yang berperan dalam mencerna makanan yang masuk dalam tubuh disebut sistem pencernaan makanan. Kapan mulai terjadi pencernaan makanan pada tubuh kita, dan kapan proses pencernaan makanan berakhir? Bagus! Jawaban Anda cocokkan dengan pernyataan berikut. Pencernaan makanan mulai terjadi di mulut dan diakhiri ketika kita buang air besar. Saat mengunyah atau penghancuran makanan secara mekanik oleh gigi, makanan akan dicampur dengan enzim di dalam mulut sehingga terjadi pemecahan makanan secara kimiawi ke arah yang lebih sederhana. Selanjutnya, makanan masuk ke lambung. Di tempat ini makanan akan bercampur dengan asam lambung dan enzim-enzim. Kemudian, makanan masuk di dalam usus halus dan diolah dengan bantuan enzim, di sini makanan diubah menjadi sari makanan untuk kemudian diserap melalui peredaran darah dan diedarkan ke seluruh tubuh, sedangkan sisanya yang berupa ampas masuk ke usus besar dan dibuang melalui dubur.

Masih ingatkah Anda alat-alat pencernaan dan enzim apa saja yang berperan dalam proses pencernaan makanan? Apakah fungsi dari masing-masing alat pencernaan tersebut? Coba diskusikan dengan kelompok belajar Anda kemudian masukkan pada tabel berikut.

Tabel 1.1
Alat Pencernaan Makanan dan Fungsinya pada Tubuh Manusia

No.	Nama Alat Pencernaan	Fungsi	Proses Kimia	Proses Fisik
1.	Mulut:			
	- gigi-geligi	Memotong dan mengunyah makanan.	-	√
	- lidah	Mengatur penempatan makanan	-	√
	- enzim ptialin	Mengubah amilum menjadi zat gula.	√	-
2.	. . .	. . .	. . .	. . .
3.	. . .	. . .	. . .	. . .
4.	. . .	. . .	. . .	. . .
5.	. . .	. . .	. . .	. . .

Bagus! Anda telah melakukannya. Khusus untuk enzim yang berperan dalam proses pencernaan makanan, coba cocokkan dengan jawaban pada tabel berikut.

Tabel 1.2
Peranan Enzim pada proses Pencernaan Makanan

No.	Alat Pencernaan	Enzim	Fungsi Enzim
1.	Lambung	- pepsin	Menguraikan protein menjadi asam amino
		- renin	Mengendapkan protein dari air susu
		-asam klorida (HCl)	Membunuh bakteri dan mengaktifkan pepsinogen menjadi pepsin yang berperan mencerna protein
2.	Usus halus:		
	- kelenjar pankreas	- lipase	Mencerna lemak menjadi asam lemak dan gliserol
		- tripsin	Mengubah protein menjadi pepton
		- kimotripsin	Mengubah pepton menjadi dipeptida
		- eripsin	Mencerna dipeptida menjadi asam amino

No.	Alat Pencernaan	Enzim	Fungsi Enzim
	- kelenjar pada dinding usus halus	- eripsin	Mengubah dipeptida menjadi asam amino
		- maltase	Mengubah maltosa menjadi glukosa
		- sukrase	Mengubah sukrosa menjadi glukosa dan fruktosa
		- laktase	Mengubah laktosa menjadi glukosa dan galaktosa

Apakah sebetulnya guna makanan bagi tubuh kita? Kita semua sudah tahu bahwa kita perlu makan karena untuk memperoleh energi, pembentukan dan pertumbuhan sel-sel baru untuk menggantikan sel-sel yang rusak.

4. Sistem Pernapasan

Sistem pernapasan atau respirasi pada manusia terdiri atas respirasi eksternal dan internal. Respirasi eksternal mencakup proses memasukkan oksigen dan melepaskan karbondioksida melalui alat pernapasan yakni paru-paru, sedangkan respirasi internal adalah proses pengikatan oksigen dan pelepasan karbondioksida oleh sel-sel tubuh.

Kedua proses ini terjadi dalam tubuh secara simultan atau bersamaan.

a. Alat pernapasan

Manusia mempunyai alat pernapasan yang tersusun secara berurutan diawali dari rongga hidung, faring, laring, tenggorokan, cabang tenggorokan, dan alveolus atau alveoli (dalam jumlah banyak) yang terbungkus dalam kantung paru-paru kiri dan kanan.

b. Proses Pernapasan

Pada kesempatan ini kita hanya membahas pernapasan eksternal. Pernapasan eksternal dibedakan antara pernapasan dada dan pernapasan perut. Pada pernapasan dada, rusuk-rusuk terangkat sehingga rongga dada membesar. Sedangkan pada pernapasan perut, otot-otot pada sekat rongga dada (diafragma) berkontraksi, sekat rongga dada yang semula cembung menjadi agak rata sehingga paru-paru dapat berkembang ke arah perut. Pada waktu rongga dada bertambah besar udara masuk. Uraian lebih mendalam akan dibahas pada Modul 4.

5. Sistem Peredaran Darah

Sari-sari makanan yang kita peroleh dari proses pencernaan makanan diedarkan ke seluruh tubuh oleh darah dengan alat-alat peredarannya. Sistem peredaran darah meliputi.

a. Alat Peredaran Darah

Alat utama pada peredaran darah manusia adalah jantung, dan pembuluh darah sebagai saluran untuk mengedarkan darah. Jantung manusia terdiri dari empat ruang yakni serambi kiri dan serambi kanan, bilik kiri dan bilik kanan. Seperti Anda telah ketahui bahwa serambi kanan menerima darah dari seluruh tubuh yang banyak mengandung karbondioksida, sedang serambi kiri menerima darah dari paru-paru yang banyak mengandung oksigen. Bilik kanan merupakan bagian jantung yang menerima darah dari serambi kanan dan memompakan menuju paru-paru, sedangkan bilik kiri menerima darah dari serambi kiri yang kaya oksigen dan memompakannya ke seluruh tubuh.

b. Proses Peredaran Darah

Pusat peredaran darah adalah jantung. Peredaran darah pada manusia terdiri atas peredaran darah besar dan peredaran kecil. Tentunya Anda masih ingat! Apakah perbedaan antara kedua peredaran darah tersebut? Coba jawaban Anda cocokkan dengan uraian berikut ini.

Peredaran darah besar adalah peredaran darah dari bilik kiri dipompa keluar jantung menuju ke seluruh tubuh yang mengandung banyak oksigen. Oksigen disampaikan ke sel-sel seluruh tubuh. Kemudian, darah kembali ke jantung dengan membawa air dan karbondioksida masuk ke serambi kanan lalu terus ke bilik kanan. (jantung $\rightarrow$ seluruh tubuh $\rightarrow$ jantung).

Peredaran darah kecil adalah peredaran darah dari bilik kanan dipompa ke luar jantung menuju paru-paru yang mengandung banyak karbondioksida. Pada paru-paru terjadi pertukaran gas yaitu karbondioksida dikeluarkan dan menyerap gas oksigen, kemudian darah yang banyak mengandung oksigen dari paru-paru ini kembali ke jantung masuk ke serambi kiri lalu terus ke bilik kiri (jantung $\rightarrow$ paru-paru $\rightarrow$ jantung). Materi lebih mendalam tentang sistem peredaran darah akan dibahas pada Modul 5.

6. Sistem Indera

Tubuh manusia memiliki kemampuan yang sangat mengesankan, yaitu pancaindera. Setiap organ pengindera merupakan keajaiban manusia untuk

mengetahui dunia luar melalui alat-alat pengindera tersebut. Pancaindera pada manusia, meliputi indera penglihat, pencium, peraba, pendengar, dan pengecap.

Pancaindera pada manusia tersusun benar-benar sesuai dengan kebutuhan manusia. Misalnya, telinga hanya dapat menangkap getaran suara pada batas-batas tertentu saja. Apabila telinga kita terlalu sensitif, setiap saat kita harus mendengar berbagai suara, akibatnya kita akan sangat terganggu dengan kebisingan dunia sekitar. Hal serupa terjadi pada indera yang lain, misalnya pada indera peraba. Sel saraf peraba yang sangat sensitif berada di bawah kulit dan terhimpun terutama di ujung jari. Daerah yang kurang penting seperti daerah punggung memiliki sedikit sel saraf peraba. Apabila terjadi sebaliknya, kita tidak mampu menggunakan tangan secara efektif, bahkan punggung yang merasakan hal-hal terkecil.

Marilah kita bicarakan alat-alat indera tersebut secara sekilas. Pembahasan lebih mendalam akan dibahas pada Modul 8.

a. Indera Pendengar

Organ indera pendengar adalah telinga. Pernahkah Anda mendengar istilah bisu tuli? Benarkah orang yang tuli sejak lahir itu sekaligus pasti bisu? Jawabnya adalah benar. Oleh karena orang itu tidak pernah mendengar suara orang yang bercakap-cakap, dan tidak dapat mendengar maka ia tidak dapat menirukan suara-suara sehingga ia dikatakan bisu.

Telinga kita terdiri atas telinga luar, telinga tengah, dan telinga dalam. Telinga luar terdiri dari daun telinga, yang mempunyai bentuk khas sebagai penangkap getaran suara, saluran telinga, dan selaput gendang telinga. Telinga tengah terdiri atas rongga yang berisi udara untuk menjaga tekanan udara agar seimbang, tulang pendengaran, serta saluran Eustachius. Telinga dalam terdiri dari jendela oval, organ keseimbangan, rumah siput (koklea), jendela bulat, dan ujung saraf.

Bagaimana kita dapat mendengar? Gelombang suara di udara ditangkap oleh daun telinga, kemudian diteruskan ke lubang pendengaran sehingga menggetarkan gendang telinga, selanjutnya dipantulkan dan diperkuat oleh serangkaian osikel/tulang pendengaran dan meneruskannya ke jendela oval yang merupakan pintu menuju telinga dalam yang penuh dengan cairan yang disebut *perilimfe*. Kemudian, getarannya dipancarkan melalui cairan perilimfe dalam bentuk gelombang, dan diteruskan ke saluran koklea. Pada saluran koklea inilah penuh sel indera yang disebut *organ corti*. Sel reseptor

organ corti, menghasilkan impuls saraf yang dihantarkan ke pusat pendengar di otak oleh saraf pendengaran sehingga kita dapat mendengar. Untuk lebih jelasnya, perhatikan Gambar 1.2 berikut ini.

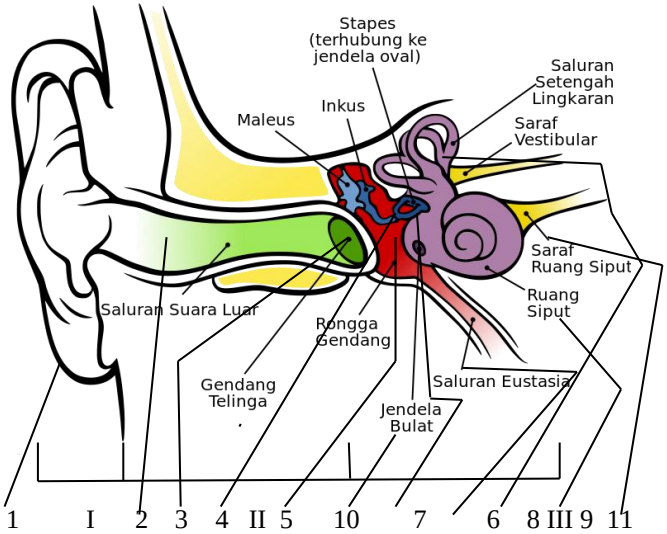

Sumber: Anonim. (2011)

Gambar 1.2
Telinga Manusia

I. Bagian Telinga Luar, II. Bagian Telinga Tengah, III. Bagian Telinga dalam
Keterangan: 1. Daun Telinga, 2. Saluran Telinga, 3. Selaput Gendang Telinga, 4. Tulang-tulang Pendengaran, 5. Rongga Telinga Tengah, 6. Saluran Eustasius, 7. Jendela Oval, 8. Organ Keseimbangan, 9. Rumah Siput (koklea), 10. Jendela Bulat, 11. Ujung Saraf Pendengar

b. Indera Penglihat

Bagaimana kita dapat melihat benda? Kita dapat melihat benda bila ada cahaya. Cahaya dipantulkan oleh benda yang kita lihat, kemudian masuk ke dalam mata kita. Sinar yang masuk ke mata sebelum sampai di retina mengalami pembiasan. Di retina rangsang yang berupa cahaya diteruskan oleh urat saraf mata ke pusat penglihatan di otak sehingga kita dapat melihat benda. Bagi mata normal, bayang-bayang benda akan jatuh pada bintik kuning, yaitu bagian yang paling peka terhadap sinar. Mata mempunyai

reseptor khusus untuk mengenali perubahan sinar dan warna, yaitu *sel kerucut (cone)* dan *sel batang (rod).*

Berikut adalah bagian-bagian mata yang dapat diamati dari irisan bujur bola mata.

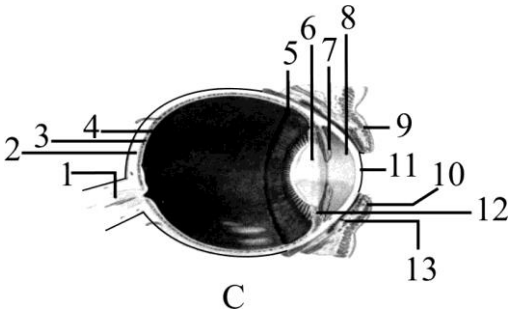

Sumber: Anatomi Tubuh Manusia, (1980).

Gambar 1.3.
Irisan Bujur Bola Mata

Keterangan: 1. Saraf Mata, 2. Sklera/Selaput Putih, 3. Selaput Hitam, 4. Retina/Selaput Jala, 5. Iris/Selaput Pelangi, 6. Lensa Mata, 7. Tepi Pupil Mata, 8. Kantung Depan, 9. Kelopak atas Mata, 10. Kelopak Bawah Mata, 11. Kornea/Selaput Bening, 12. Otot Penggantung Lensa Mata, 13. Selaput dalam Kelopak Mata

c. Indera Peraba dan Perasa

Kita dapat membedakan perabaan kasar dan halus, membedakan panas dan dingin atau membedakan rasa sakit dan tidak karena adanya indera peraba dan perasa. Organ peraba dan perasa adalah kulit. Kulit terdiri atas 3 lapisan yaitu epidermis, dermis, dan hipodermis.

Epidermis atau lapisan terluar merupakan lapisan pelindung, dermis merupakan lapisan tengah dan di daerah inilah terdapat saraf dan sel penerima khusus yang berkaitan dengan indera peraba dan perasa. Hipodermis adalah lapisan paling dalam yang kaya akan jaringan lemak untuk menghangatkan tubuh. Saraf penerima di dalam kulit tanggap terhadap sentuhan halus, tekanan, suhu dan rasa sakit. Ada dua jenis sel penerima utama pada kulit: korpuskel taktil dan ujung saraf tanpa selaput. Penjelasannya seperti pada tabel di bawah ini.

Tabel 1.3
Sel Penerima Utama pada Kulit

	Korpuskel Taktil				Ujung Saraf tanpa Selaput
	Korpus Meissner	**Korpus Pacini**	**Korpus Ruffini**	**Korpus Krause**	
Letak	Dekat permukaan kulit	Di lapisan hipodermis	Tersebar di seluruh permukaan tubuh	Tersebar di seluruh permukaan tubuh	Di kulit dan bagian internal tubuh
Menanggapi rangsang	Sentuhan	Tekanan	Panas	Dingin	Sakit
Keterangan	Terutama ujung jari/>1000				

Untuk meningkatkan pemahaman Anda tentang organ peraba, perhatikan Gambar 1.4 berikut.

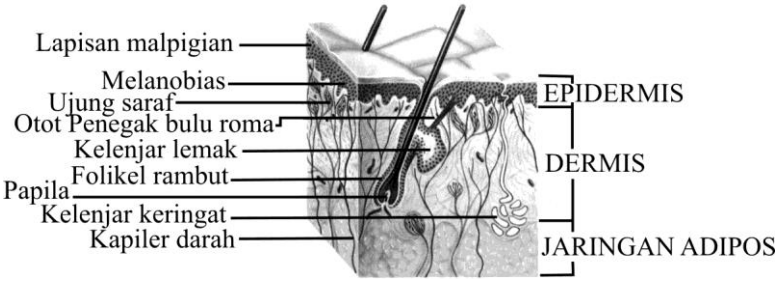

Sumber: Anatomi Tubuh Manusia, (1980).

Gambar 1.4.
Irisan pada Kulit

d. Indera Pengecap

Sel penerima rasa terletak di lidah. Permukaan lidah tampak bercelah dan banyak tonjolan kecil yang disebut papil (papilla). Papil dan celah tersebut memiliki pucuk pengecap dengan sekumpulan sel peka di dalam rongga mukusnya. Pucuk pengecap dapat membedakan empat citra rasa pokok: asam, pahit, manis, dan asin. Pada saat kita mengecap makanan, citra

rasa yang timbul merupakan campuran antara rasa dan bau. Ketika kita mengunyah makanan, sel-sel penerima pada lidah dan hidung, menyampaikan informasi ke otak. Satu jenis sel penerima hanya dapat merasakan satu jenis rasa. Bagian ujung lidah mengecap rasa manis, bagian tepi lidah agak kedepan mengecap rasa asam, namun bagian tepi lidah agak kebelakang mengecap rasa asin, dan bagian pangkal lidah mengecap rasa pahit. Untuk lebih jelasnya perhatikan Gambar 1.5a berikut.

Sumber: Anonim (2012)

Gambar 1.5a
Peta Lidah

Rasa makanan pun akan berpengaruh pada tubuh, *Healty Life* (2006), mengungkapkan bahwa pedasnya cabai, manisnya madu, atau pahitnya kopi ternyata tidak hanya memberi reaksi pada lidah, tetapi juga pada tubuh. Dalam dunia makanan rasa dibagi menjadi 5 kategori besar yaitu rasa manis, asam, pahit, asin, dan pedas. Menurut para ahli nutrisi setiap rasa memiliki pengaruh pada beberapa organ-organ tubuh kita. Asalkan dikonsumsi dalam jumlah wajar, pengaruh positifnya akan terasa pada organ tubuh bersangkutan. Sebaliknya, tubuh kita akan mengalami ketidakseimbangan antara organ yang satu dengan yang lainnya jika kita terlalu berlebih atau kekurangan salah satu dari rasa ini.

Rasa manis, memberi reaksi pada limpa dan perut, membantu melancarkan pencernaan dan menetralisasi racun dalam perut yang bersumber dari makanan juga. Rasa asam, memberi reaksi pada hati juga kandung kemih serta mengontrol terjadinya diare dan keluarnya keringat yang berlebih. Rasa pahit, memberi reaksi pada jantung dan usus kecil, mengurangi suhu panas pada tubuh serta mengurangi cairan tubuh yang berlebih penyebab diare. Rasa asin, bereaksi positif pada ginjal dan kandung kemih, dan mampu membuat pergerakan otot lebih lentur. Rasa pedas,

bereaksi pada paru-paru dan usus besar serta mampu mengurangi keringat yang berlebih. Rasa pedas juga membantu sirkulasi energi dalam tubuh.

Kelima rasa ini saling mengontrol satu dengan yang lainnya. Jika sudah mengetahui fungsi dari masing-masing rasa maka dianjurkan pada saat menjalankan diet, kombinasikan kelima rasa ini agar di dalam tubuh terjadi keseimbangan fungsi pada organ tubuh.

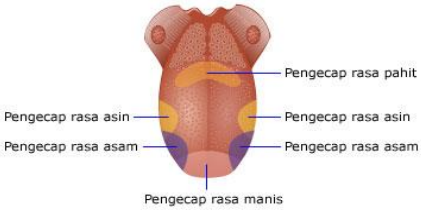

Sumber: Anonim (2012)

Gambar 1.5 b
Letak Berbagai Citarasa

Rasa makanan pun akan berpengaruh pada tubuh, Healthy Life (2006), mengungkapkan bahwa pedasnya cabai, manisnya madu, atau pahitnya kopi ternyata tidak hanya memberi reaksi pada lidah, tetapi juga pada tubuh. Dalam dunia makanan rasa dibagi menjadi 5 kategori besar yaitu rasa manis, asam, pahit, asin, dan pedas. Menurut para ahli nutrisi setiap rasa memiliki pengaruh pada beberapa organ-organ tubuh kita. Asalkan dikonsumsi dalam jumlah wajar, pengaruh positifnya akan terasa pada organ tubuh bersangkutan. Sebaliknya, tubuh kita akan mengalami ketidakseimbangan antara organ yang satu dengan yang lainnya jika kita terlalu berlebih atau kekurangan salah satu dari rasa ini.

Rasa manis, memberi reaksi pada limpa dan perut, membantu melancarkan pencernaan dan menetralisasi racun dalam perut yang bersumber dari makanan juga. Rasa asam, memberi reaksi pada hati juga kandung kemih serta mengontrol terjadinya diare dan keluarnya keringat yang berlebih. Rasa pahit, memberi reaksi pada jantung dan usus kecil, mengurangi suhu panas pada tubuh serta mengurangi cairan tubuh yang berlebih penyebab diare. Rasa asin, bereaksi positif pada ginjal dan kandung kemih, dan mampu membuat pergerakan otot lebih lentur. Rasa pedas,

bereaksi pada paru-paru dan usus besar serta mampu mengurangi keringat yang berlebih. Rasa pedas juga membantu sirkulasi energi dalam tubuh.

Kelima rasa ini saling mengontrol satu dengan yang lainnya. Jika sudah mengetahui fungsi dari masing-masing rasa maka dianjurkan pada saat menjalankan diet, kombinasikan kelima rasa ini agar di dalam tubuh terjadi keseimbangan fungsi pada organ tubuh.

e. Indera Pembau

Kita dapat menikmati aroma harum bunga atau parfum berkat adanya indera penciuman yang terdapat di rongga hidung. Bagaimana kita dapat mencium aroma bunga? Partikel-partikel kimia yang menguap dan mengapung di udara apabila dihirup melalui lubang hidung, partikel-partikel ini menyentuh sel-sel pembau (olfaktori) yang terdapat di rongga hidung. Kemudian, sel-sel reseptor olfaktori yang terletak di rongga hidung tersebut mendeteksi kandungan kimia yang terhirup. Sel reseptor membawa impuls saraf ke pembuluh penciuman yang terletak di belakang rongga hidung, kemudian diteruskan ke otak sehingga kita dapat mencium bermacam-macam bau. Untuk meningkatkan pemahaman Anda tentang organ indera pembau, coba perhatikan Gambar 1.6 berikut.

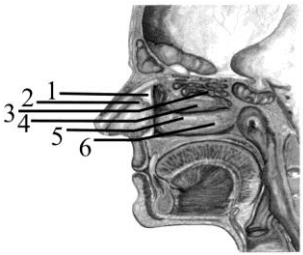

C. Hidung
1. Tulang sekat rongga hidung
2. Tulang muda sekat rongga hidung
3. Kerang hidung bagian atas
4. Kerang hidung bagian tengah
5. Kerang hidung bagian dalam
6. Saraf pembau

LATIHAN

Untuk memperdalam pemahaman Anda mengenai materi di atas, kerjakanlah latihan berikut!

1) Jika Anda diberi sebuah gambar kulit tipis manusia, kemudian Anda diminta untuk menentukan susunan dan fungsi bagian tubuh tersebut. Tergolong *ilmu apa* pekerjaan Anda itu! Jelaskan!

2) Mengapa telinga kita hanya dapat menangkap getaran suara pada batas-batas tertentu? Jelaskan!
3) Sebutkan 4 macam enzim yang berperan dalam proses pencernaan makanan beserta fungsinya!
4) Mengapa penderita paru-paru dianjurkan mengurangi makan makanan yang pedas-pedas? Jelaskan!
5) Apabila Anda sedang mengamati sebuah gambar diagram tubuh manusia dalam posisi berdiri tegak, jelaskan 3 macam istilah yang Anda ketahui sesuai posisi tubuh tersebut!

Petunjuk Jawaban Latihan

1) Untuk menjawab pertanyaan nomor (1) silakan kaji kembali pengertian dari Anatomi dan Fisiologi Manusia.
2) Untuk menjawab pertanyaan nomor (2) silakan kaji kembali apa yang akan terjadi andaikata kita dapat mendengar semua suara yang terjadi di alam ini.
3) Coba Anda kaji kembali sistem pencernaan pada manusia.
4) Untuk menjawab pertanyaan nomor (4) silakan kaji kembali pengaruh rasa makanan terhadap organ tubuh.
5) Untuk menjawab pertanyaan nomor (5) silakan Anda kaji kembali istilah-istilah dalam anatomi.

RANGKUMAN

Anatomi fisiologi yaitu ilmu pengetahuan yang mempelajari tentang susunan tubuh dan bagaimana alat tubuh itu bekerja secara normal.

Istilah-istilah dalam anatomi, meliputi sikap anatomi, bidang dalam posisi anatomi, istilah letak, arah gerakan, dan garis dalam sikap anatomi.

Tubuh manusia diri atas sejumlah daging dan tulang, dan tersusun oleh beberapa sistem yaitu sistem pencernaan, sistem pernapasan, sistem peredaran darah, sistem ekskresi, sistem indera, dan sistem reproduksi. Beberapa sistem organ yang ada di dalam tubuh akan membentuk tubuh kita yang sempurna. Tubuh manusia memiliki kemampuan yang sangat mengesankan, misalnya pancaindera. Setiap organ penginderaan merupakan keajaiban manusia untuk mengetahui dunia luar melalui alat-alat penginderaan tersebut. Pancaindera pada manusia meliputi indera penglihat, pencium, peraba, pendengar, dan pengecap. Selain

pancaindera, dalam tubuh kita dilengkapi beberapa sistem di antaranya sistem pencernaan makanan.

Pencernaan makanan mulai terjadi di mulut, dan diakhiri ketika kita buang air besar. Makanan diubah menjadi sari makanan di usus halus, kemudian diserap melalui peredaran darah dan diedarkan ke seluruh tubuh, sedangkan sisanya yang berupa ampas masuk ke usus besar dan dibuang melalui dubur.

Menurut para ahli nutrisi setiap rasa memiliki pengaruh pada beberapa organ-organ tubuh kita.

TES FORMATIF 1

Pilihlah satu jawaban yang paling tepat!

1) Daerah bagian tubuh tersebut yang paling peka terhadap sel saraf peraba adalah ....
   A. tengkuk
   B. punggung
   C. ujung rambut
   D. ujung jari

2) Perhatikan gambar lidah berikut ini, bagian yang diberi tanda anak panah adalah yang peka terhadap cita rasa ….
   A. pahit
   B. asam
   C. manis
   D. asin

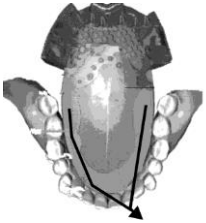

3) Setelah mengalami proses pencernaan makanan, zat makanan yang mengandung protein diubah menjadi pepton. Perubahan tersebut terjadi pada organ?
   A. kerongkongan.
   B. lambung.
   C. usus 12 jari.
   D. usus halus.

4) Di dalam mulut pun makanan telah mengalami proses kimiawi karena berkat adanya ….
   A. gigi geligi yang mengunyahnya
   B. lidah yang mengecapnya
   C. ludah yang mengandung enzim ptyalin
   D. air liur yang berasal dari glandula parotis

5) Perhatikan gambar bola mata dengan otot-otot penggerak berikut. Bagian yang ditunjuk dengan angka 1 adalah ….
   A. saraf mata
   B. otot mata
   C. retina
   D. otot lurus

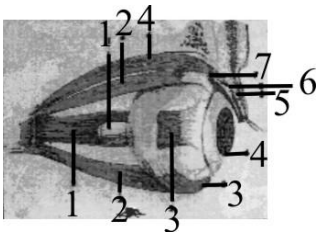

6) Masih pada gambar irisan bujur mata. Bagian yang ditunjuk oleh angka 2 adalah otot ….
   A. pengangkat kelopak mata
   B. papan serabut
   C. lurus
   D. pengangkat lensa mata

7) Berkaitan dengan pengaruh cita rasa makanan terhadap organ tubuh, rasa manis memberi reaksi pada organ ….
   A. hati dan jantung
   B. limpa dan perut
   C. hati dan kandung kemih
   D. ginjal dan perut

8) Sikap anatomi yang benar adalah tubuh ….
   A. berdiri tegak dan kedua lengan di sisi kanan dan kiri serta telapak tangan tertelungkup
   B. berdiri tegak dan kedua lengan di sisi kanan dan kiri tertelungkup serta mata tertutup
   C. berdiri tegak dan kedua lengan di sisi terbuka dan telapak tangan menghadap ke depan serta kepala tegak
   D. telentang, kedua lengan di sisi kanan dan kiri dengan telapak tangan terbuka

9) Arah gerakan menjauhi tubuh diistilahkan dengan ….
   A. adduksia
   B. abduksia
   C. ekstensia
   D. fleksi

10) Bidang yang tegak lurus terhadap sumbu panjang tubuh sehingga membagi tubuh menjadi bagian atas dan bawah adalah bidang ….
   A. frontal
   B. horizontal
   C. sagital
   D. medial

Cocokkanlah jawaban Anda dengan Kunci Jawaban Tes Formatif 1 yang terdapat di bagian akhir modul ini. Hitunglah jawaban yang benar. Kemudian, gunakan rumus berikut untuk mengetahui tingkat penguasaan Anda terhadap materi Kegiatan Belajar 1.

$$\text{Tingkat penguasaan} = \frac{\text{Jumlah Jawaban yang Benar}}{\text{Jumlah Soal}} \times 100\%$$

Arti tingkat penguasaan: 90 - 100% = baik sekali
80 - 89% = baik
70 - 79% = cukup
< 70% = kurang

Apabila mencapai tingkat penguasaan 80% atau lebih, Anda dapat meneruskan dengan Kegiatan Belajar 2. **Bagus!** Jika masih di bawah 80%, Anda harus mengulangi materi Kegiatan Belajar 1, terutama bagian yang belum dikuasai.

KEGIATAN BELAJAR 2

Organisasi Tubuh Manusia

Pada Kegiatan Belajar 1 Anda telah mempelajari istilah-istilah dalam anatomi, berikut ini Anda akan belajar tentang organisasi tubuh manusia.

Apakah Anda masih ingat organisasi tubuh manusia, bahwa unit terkecil bagian tubuh kita adalah sel. Sel-sel dalam tubuh kita membentuk jaringan, kemudian jaringan-jaringan akan membentuk suatu sistem, dan beberapa sistem dalam tubuh kita akan membentuk tubuh kita yang indah ini.

Apa pengertian dari sel itu sendiri? Coba Anda ingat kembali definisi sel, kemudian buatlah definisi itu dengan kata- kata sendiri. Baiklah sebagai awal dari Kegiatan Belajar 2 ini maka di bawah ini kita akan membahas tentang apa itu sel.

Sel adalah bagian yang terkecil dari makhluk hidup yang hanya bisa dilihat dengan mikroskop. Berarti bagian terkecil dari tubuh manusia adalah sel. Pada dasarnya tubuh terdiri atas satuan dasar yang hidup yakni sel. Macam-macam sel yang ada dalam tubuh manusia, antara lain berikut ini.

1. Sel epitel.
2. Sel tulang rawan.
3. Sel tulang keras.
4. Sel otot polos.
5. Sel otot lurik.
6. Sel otot jantung.
7. Sel darah merah (eritrosit).
8. Sel darah putih (leukosit).
9. Sel pembeku darah.
10. Sel ikat.
11. Sel saraf.

Sel-sel yang sama bentuk, besar, dan pekerjaannya yang terikat menjadi satu membentuk jaringan. Ada 4 macam jaringan utama pada tubuh kita, sebagai berikut.

1. Jaringan epitel.
2. Jaringan ikat.

3. Jaringan otot.
4. Jaringan saraf.

Selanjutnya, sekumpulan bermacam-macam jaringan yang mempunyai fungsi khusus membentuk organ. Organ-organ pada tubuh manusia, di antaranya
1. mata;
2. hidung;
3. telinga;
4. jantung;
5. paru-paru;
6. ginjal.

Susunan organ-organ yang mempunyai fungsi khusus akan membentuk suatu sistem tubuh. Seperti yang telah Anda pelajari pada Kegiatan Belajar 1 di atas bahwa sistem tubuh yang ada dalam tubuh manusia, antara lain.
1. Sistem pernapasan.
2. Sistem peredaran darah.
3. Sistem ekskresi.
4. Sistem koordinasi.
5. Sistem reproduksi.
6. Sistem pencernaan.
7. Sistem indra.

Dari semua sistem akan membentuk tubuh manusia yang sempurna.

Pada Kegiatan Belajar 2 ini kita akan membahas tentang sel sebagai bagian tubuh terkecil, meliputi struktur dan fungsi sel.

A. STRUKTUR SEL

Organisme yang hidup sekarang berasal dari satu sel induk yang ada pada berjuta-juta tahun yang silam. Sel induk ini secara bertahap dan pelan-pelan berubah agar dapat menyesuaikan diri dengan lingkungannya sehingga dapat melangsungkan kehidupannya. Perubahan struktural dan fungsional ini menimbulkan dua kelompok besar yang sekarang kita kenal dengan kelompok sel *prokariot dan eukariot.* Kelompok prokariot mencakup *Protozoa* dan *Mikoplasma,* yang merupakan organisme uniseluler. Makhluk

hidup uniseluler hanya terdiri dari satu sel, misalnya Amuba dari phylum Protozoa dapat bergerak dengan mengubah protoplasmanya dengan membentuk kaki palsu. Pergerakan ini terjadi oleh karena adanya oksidasi atau pembukaan di dalam sel, oksidasi atau pembakaran. Eukariot berbeda dengan Prokariota, karena memiliki karion atau membran inti, dan di dalam inti inilah terkandung sebagian besar DNA. Sel-sel eukariota mencakup sel-sel tumbuhan dan sel hewan termasuk sel manusia. Ukuran sel eukariot lebih besar dari pada sel prokariot.

Sel-sel pada tubuh manusia merupakan sel eukariota, yang mengandung organel-organel di dalam protoplasmanya. Untuk lebih jelasnya perhatikan Gambar 1.7 berikut.

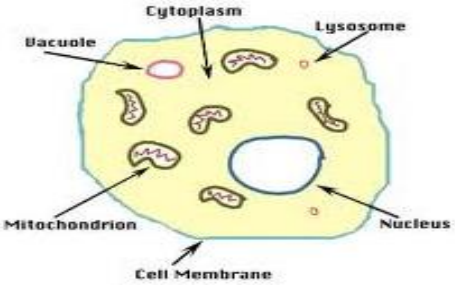

Sumber: Anonim (2012)

Gambar 1.7.
Sel Tubuh Manusia

Bertambah tingginya kedudukan suatu jasad yang bernyawa dalam alam ini maka bertambah banyak pula pembagian pekerjaan di antara sel-sel itu sehingga pada makhluk hidup yang terdiri dari beberapa sel, ada sebagian sel-sel yang diperuntukkan bagi pekerjaan khusus, seperti bergerak, bernapas. Jika hanya terdiri dari satu sel saja maka semua pekerjaan dikerjakan oleh sel itu sendiri. Pada manusia yang tubuhnya terdiri dari bermacam-macam susunan sel, masing-masing sel tersebut memerlukan makanan, oksigen untuk keperluan hidupnya yang di peroleh dari lingkungan sekitarnya yaitu cairan jaringan. Cairan jaringan ini melalui permukaan sel dapat mengambil bahan-bahan yang diperlukan dan mengeluarkan sisa pembakaran atau ampas. Adapun zat yang terkandung dalam cairan jaringan, kandungannya sama dengan zat-zat yang terdapat dalam cairan darah. Masuknya zat-zat yang diperlukan, berupa zat makanan, oksigen ke dalam sel, berlangsung

dengan cara difusi dan osmosis. Zat-zat yang masuk ke dalam sel diubah melalui proses anabolisme dan katabolisme. Anabolisme adalah proses penyusunan senyawa kompleks dari senyawa-senyawa sederhana, sedangkan peristiwa pemecahan zat-zat itu dalam sel (terjadinya pembakaran dengan perantaraan oksigen untuk mendapatkan tenaga dan panas) disebut *katabolisme*. Kedua peristiwa ini disebut pertukaran zat atau *metabolisme*. Dengan adanya metabolisme maka akan kelihatan tanda-tanda kehidupan dalam sel, yang meliputi; bernapas, menerima zat asam dan mengeluarkan zat asam arang, menerima zat makanan, tumbuh dan berkembang, bergerak, dan memperbanyak diri.

Tiap macam sel dapat beradaptasi secara khusus untuk membentuk suatu fungsi yang khas. Misalnya, sel darah merah yang jumlah seluruhnya 25 triliun, berfungsi mengangkut oksigen dari paru-paru ke jaringan-jaringan.

Sel-sel dalam tubuh sering kali berbeda-beda bentuknya, sel-sel ini mempunyai sifat yang khas yang sangat mendasar. Misalnya, dalam sel itu oksigen bergabung dengan karbohidrat, lemak atau protein untuk melepaskan energi yang dibutuhkan untuk fungsi sel.

B. FUNGSI SEL

Sel memiliki organel-organel, yang kita temukan di dalam protoplasma, dan masing-masing organel melaksanakan fungsinya, seperti berikut ini.

1. Mitokondria

Mitokondria merupakan organel yang paling besar. Mitokondria berperan dalam oksidasi karbohidrat, lemak, dan protein, yang hasil akhirnya berupa ATP.

2. Ribosom

Ribosom berupa butiran-butiran halus, letaknya ada yang terikat pada retikulum endoplasma atau tersebar pada sitoplasma (matriks).
Ribosom berfungsi dalam sintesis protein dan rRNA.

3. Lisosom

Lisosom merupakan struktur sel yang berukuran kecil yaitu berkisar antara 0,2–0,8 mikron. Akan tetapi, pada sel yang mampu memfagositosis

seperti leukosit memiliki lisosom yang berukuran lebih besar sekitar 5 mikron.

Lisosom berfungsi:

a. menghancurkan benda asing yang masuk ke dalam sel;
b. mencernakan makanan yang terdapat dalam sitoplasma;
c. menghancurkan benda asing di luar sel;
d. menghancurkan struktur sel sendiri (autolisis/autofage).

4. Retikulum Endoplasma (RE)

Retikulum endoplasma merupakan penghubung antara inti dengan sitoplasma.

Retikulum endoplasma berfungsi untuk:

a. sintesis protein;
b. sirkulasi dan transportasi dalam protoplasma.

5. Sentrosom dan Sentriol

Sentrosom dan sentriol berfungsi dalam sintesis protein pada saat sel membelah diri.

6. Membran Sel

Membran sel dibentuk oleh aparatus golgi yang terdiri atas lipoprotein yang bersifat semipermeabel dan selektif permeabel, serta berfungsi dalam memelihara keseimbangan dan mengatur zat yang keluar dan masuk dalam sel.

7. Aparatus Golgi

Aparatus golgi berfungsi dalam:

a. membentuk membran sel;
b. membentuk protein dan asam inti.

8. Nukleus

Nukleus merupakan komponen utama dalam sel yang mengontrol aktivitas metabolisme dalam sel dan berisi DNA.

Nukleus terdiri atas:

a. membran inti yang bersifat semipermeabel dan mengandung banyak pori; fungsi membran inti, yaitu mengatur keseimbangan antara nukleoplasma dan sitoplasma serta regulasi protein;

b. nukleolus, berada pada bagian dasar inti;
c. nukleoplasma (karyolimpe).

Nukleoplasma (karyolimpe) merupakan cairan yang terdapat dalam nukleus yang bersifat transparan, berupa gel, dan banyak mengandung granula protein serta berbagai senyawa dengan susunan kimia yang kompleks.

Dalam nukleoplasma terdapat benang-benang kromatin yang melilit-lilit serta menyerap warna dasar fuchsin. Benang kromatin berada secara ganda, berupa benang-benang yang sangat halus, dan menempati inti secara homogen. Pada waktu pembelahan sel kromatin memendek dan menebal yang disebut kromosom.

LATIHAN

Untuk memperdalam pemahaman Anda mengenai materi di atas, kerjakanlah latihan berikut!

1) Gambarkan salah satu contoh sel tubuh manusia lengkap dengan bagian-bagiannya!
2) Jelaskan perbedaan antara sel prokariot dengan sel eukariot disertai gambar!
3) Jelaskan bagaimana cara sel mendapatkan zat makanan maupun oksigen untuk keperluan hidupnya!
4) Sebutkan organel yang terdapat dalam sitoplasma!
5) Jelaskan fungsi dari masing-masing organel dalam sel!

Petunjuk Jawaban Latihan

1) Untuk menjawab pertanyaan nomor 1) silakan kaji kembali mata kuliah yang berkaitan dengan konsep sel pada tubuh manusia, seperti sel saraf, sel otak, atau sel darah.
2) Untuk menjawab pertanyaan nomor 2) silakan kaji kembali ciri-ciri sel prokariot dengan ciri-ciri sel eukariot.
3) Untuk menjawab pertanyaan nomor 3), coba Anda kaji kembali struktur sel.
4) Untuk menjawab pertanyaan nomor 4), coba Anda kaji kembali bagian-bagian dari sel eukariot.

5) Untuk menjawab pertanyaan nomor 5), coba Anda kaji kembali fungsi organel-organel sel.

RANGKUMAN

Sel adalah bagian yang terkecil dari makhluk hidup yang hanya bisa dilihat dengan mikroskop. Sel-sel yang sama bentuk, ukuran, dan pekerjaannya yang terikat menjadi satu akan membentuk jaringan. Selanjutnya, sekumpulan bermacam-macam jaringan yang mempunyai fungsi khusus membentuk organ. Susunan organ-organ yang mempunyai fungsi khusus akan membentuk suatu sistem tubuh. Dari beberapa sistem akan membentuk tubuh manusia

Masuknya zat-zat yang diperlukan seperti zat makanan, oksigen, ke dalam sel yaitu dengan cara difusi dan osmosis. Anabolisme adalah proses penyusunan senyawa kompleks dari senyawa-senyawa sederhana, sedangkan peristiwa pemecahan zat-zat itu dalam sel (terjadinya pembakaran dengan perantaraan oksigen untuk mendapatkan tenaga dan panas) disebut *katabolisme.* Kedua peristiwa ini disebut pertukaran zat atau *metabolisme*.

TES FORMATIF 2

Pilihlah satu jawaban yang paling tepat!

1) Perhatikan gambar sel berikut. Yang ditunjuk dengan angka 9 adalah ....
   A. retikulum endoplasma
   B. badan golgi
   C. mitokondria
   D. ribosom

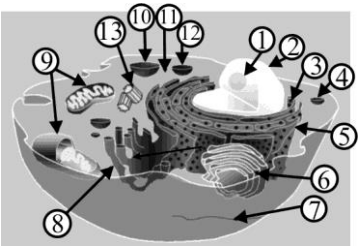

2) Organel yang dimaksud pada nomor (1) berperan dalam ....
   A. oksidasi karbohidrat
   B. oksidasi karbohidrat, lemak, dan protein
   C. sintesis protein
   D. proses pembelahan sel

3) Benang-benang kromatin pada nukleus akan berubah menjadi kromosom pada saat ....
   A. terjadinya proses sintesis protein
   B. pembentukan rARN
   C. pembelahan sel
   D. respirasi sel

4) Sel mampu berdiferensiasi mengandung arti ....
   A. mempunyai bermacam-macam bentuk
   B. mampu memperbanyak diri
   C. tumbuh dan berkembang
   D. mempunyai tugas khusus

5) Organel-organel sel yang terdapat dalam sitoplasma adalah ....
   A. mitokondria, kompleks golgi, dan sentrosom
   B. mitokondria, membran inti, dan nukleolus
   C. sentrosom, ribosom, dan benang-benang kromatin
   D. retikulum endoplasma, membran inti, dan nukleolus

6) Pemecahan senyawa kompleks menjadi senyawa yang lebih sederhana yang terjadi di dalam sel di sebut ....
   A. anabolisme
   B. katabolisme
   C. metabolisme
   D. kemosintesme

7) Contoh dalam kehidupan sehari-hari dari jawaban pertanyaan nomor 6) adalah ....
   A. respirasi
   B. asimilasi
   C. fotosintesis
   D. kemosintesis

8) Untuk melaksanakan fungsinya masing-masing sel memiliki organel yang terdapat di dalam ....
   A. sitoplasma
   B. nukleoplasma
   C. protoplasma
   D. tonoplasma

9) Organel yang ukurannya paling besar pada sel tubuh manusia adalah ....
   A. retikulum endoplasma
   B. ribosom
   C. diktiosom
   D. mitokondria

10) Tempat berlangsungnya proses difusi dan osmosis pada sebuah sel terjadi di ....
   A. protoplasma
   B. sitoplasma
   C. membran inti
   D. membran sel

Cocokkanlah jawaban Anda dengan Kunci Jawaban Tes Formatif 2 yang terdapat di bagian akhir modul ini. Hitunglah jawaban yang benar. Kemudian, gunakan rumus berikut untuk mengetahui tingkat penguasaan Anda terhadap materi Kegiatan Belajar 2.

$$\text{Tingkat penguasaan} = \frac{\text{Jumlah Jawaban yang Benar}}{\text{Jumlah Soal}} \times 100\%$$

Arti tingkat penguasaan: 90 - 100% = baik sekali
80 - 89% = baik
70 - 79% = cukup
< 70% = kurang

Apabila mencapai tingkat penguasaan 80% atau lebih, Anda dapat meneruskan dengan Kegiatan Belajar 3. **Bagus!** Jika masih di bawah 80%, Anda harus mengulangi materi Kegiatan Belajar 2, terutama bagian yang belum dikuasai.

KEGIATAN BELAJAR 3

Jaringan Tubuh Manusia

Pada Kegiatan Belajar 2 telah dijelaskan bahwa jaringan adalah sekumpulan sel yang memiliki bentuk dan fungsi yang sama. Ada empat tipe jaringan utama yang membentuk tubuh suatu organisme multiseluler termasuk manusia. Suatu jaringan utama atau jaringan dasar dapat didefinisikan sebagai kumpulan sel yang bekerja bersama-sama, mengemban suatu fungsi tertentu atau kumpulan fungsi sel yang menghasilkan materi atau komponen tidak hidup yang terdapat di antara sel dan bagian jaringan tubuh. Komponen tidak hidup tersebut membatasi bagian intraseluler, menguatkan tubuh, dan membantu memelihara bentuk tubuh.

Empat tipe jaringan pembentuk tubuh sebagai berikut.

1. *Jaringan epitel*, sel-sel tersusun rapat dengan sedikit substansi perekat di antaranya, sebagai pelindung tubuh, menutup seluruh permukaan luar seperti permukaan kulit, dan membentuk kelenjar-kelenjar. Untuk lebih jelasnya, perhatikan Gambar 1.8 berikut.

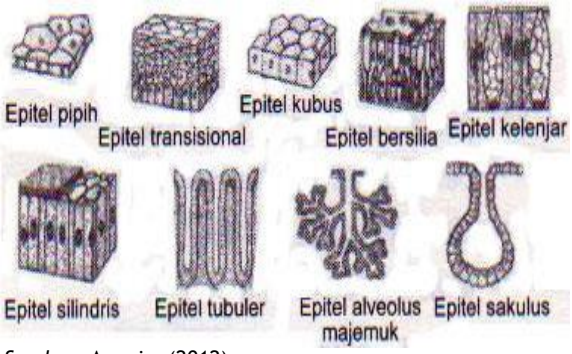

Sumber: Anonim (2012)

Gambar1.8
Macam-macam Jaringan Epitel

2. *Jaringan ikat* atau *penghubung*, umumnya sel-sel terpisah jauh oleh sejumlah substansi intersel yang relatif besar, mendukung, dan memelihara organ tubuh secara bersama-sama. Perhatikan Gambar 1.9 berikut.

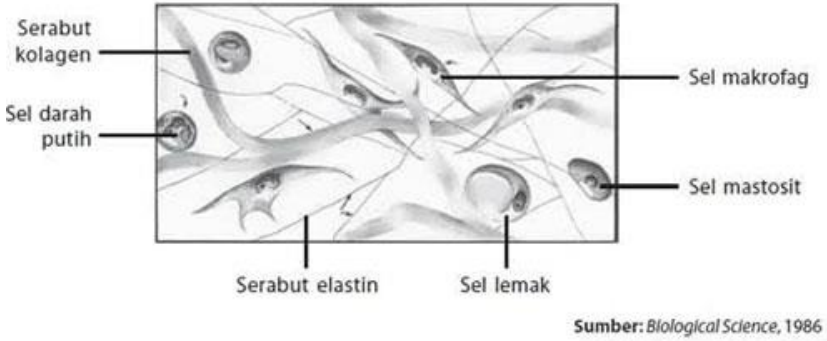

Gambar 1.9
Jaringan Ikat

3. *Jaringan otot*, ada tiga tipe otot yang berbeda yaitu otot polos yang dapat ditemukan di organ tubuh bagian dalam, otot lurik yang dapat ditemukan pada rangka tubuh, dan otot jantung yang dapat ditemukan di jantung. Sel-sel jaringan otot memanjang dan mengandung filamen sitoplasma. Perhatikan Gambar 1.10 berikut.

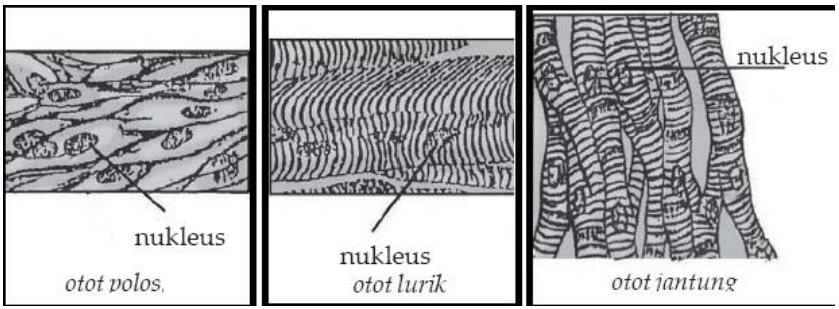

Sumber: Fungsi Jaringan Otot & Jenis Otot | Catatanku

Gambar 1. 10
Jaringan Otot

4. *Jaringan saraf;* terdiri atas sel-sel, beberapa di antaranya sangat besar, dan cabang-cabangnya yang panjang, fungsi jaringan saraf adalah

menerima dan mengirimkan pesan, agar bagian tubuh dapat berkomunikasi satu dengan yang lain. Perhatikan Gambar 1.11 berikut.

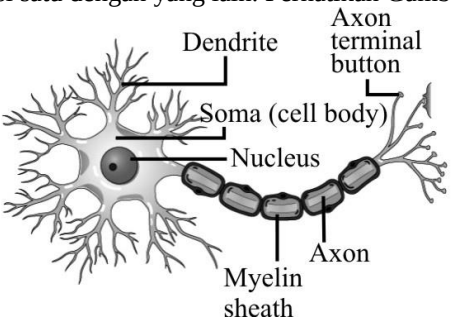

Sumber: Tubuh Manusia, (1985)

Gambar 1.11
Sel Saraf

A. JARINGAN EPITEL (JARINGAN PELINDUNG)

Jaringan epitel melayani fungsi khusus:

1. Perlindungan, menutup seluruh bagian tubuh dan melindungi bagian bawah jaringan, memelihara tubuh dari mekanisme kerusakan, kelebihan air yang lepas, dan gangguan mikroorganisme.
2. Absorpsi pada bagian pencernaan bertanggung jawab untuk mengabsorpsi molekul-molekul makanan yang dicerna.
3. Sekresi, di dalam berbagai jaringan tubuh khusus mengsekresi substansi spesifik, contoh; sel-sel piala dalam bagian intestin mensekresi getah (mukus) merupakan substansi pelindung.
4. Ekskresi, sel-sel epitel pada ginjal mengsekresi beberapa materi.
5. Transport permukaan, dalam respirasi, epitelium mengsekresi getah (mukus) yang berisi partikel-partikel penjerat, sel-sel epitel dilengkapi dengan silia, bergerak dalam satu koordinasi.
6. Panca indera, ujung perasa pada mulut dan penciuman pada hidung terdiri atas epitelium yang berfungsi menerima informasi pancaindera, terdiri atas sel-sel rapat.

Jaringan epitel selain mempunyai fungsi khusus sel-selnya pun mempunyai bentuk beragam.

1. Bentuk Sel Epitel

Sel epitel mempunyai tiga bentuk utama yaitu:

a. *Squamous;* sel-sel tipis dan mendatar.
b. *Kuboidal;* sel-sel muncul seperti kubus kecil, apabila jaringan dipotong pada sisi kanan permukaan. Tiap sel memiliki bentuk kompleks biasanya membentuk delapan sisi *polyhedron*.
c. *Kolumnar;* sel kelihatan seperti kolom sangat kecil silindris apabila di pandang dari samping, nukleus terlihat pada dasar setiap sel, dilihat dari bawah permukaan sel muncul bentuk *hexagonal.*

2. Susunan Sel Epitel

Jaringan epitel sederhana tersusun dari satu lapis sel atau beberapa lapis sel (*stratified)*. Epitelium sederhana muncul pada daerah jaringan yang banyak ditemui substansi materi sebagai akibat absorpsi, ekskresi, dan sekresi, sedangkan epitelium stratified muncul pada daerah yang memelihara suatu fungsi dasar.

Jaringan epitel terdiri atas (a) Epitelium penutup dan (b) Epitelium kelenjar (glandula).

a. Epitelium penutup

Epitelium penutup, berperan sebagai penutup permukaan tubuh, terdiri atas sel-sel rapat yang berdekatan antara satu dengan yang lain, berbentuk lembaran. Salah satu tipe dari sel ini adalah *desmosom*, tersusun dari jaringan tebal *mikrofilamen*. Permukaan membran epitel memiliki cilia atau mikrofili didukung oleh jaringan konektif yang mendasari membran ini.

Sel-sel saraf kadang ditemukan di antara sel-sel membran epitel, tetapi membran ini cenderung non-vaskuler (tanpa pembuluh darah). Nutrisi dan oksigen berdifusi dari pembuluh darah ke dalam jaringan konektif untuk memberi makan sel-sel epitel. Pada jaringan epitel terjadi pembelahan mitosis dan sel-sel baru terus-menerus dihasilkan untuk menggantikan sel-sel yang lepas.

Epitelium penutup dibedakan atas enam macam:

1) Epitelium bentuk squamous sederhana.

   Epitelium ini bentuknya squamous, tetapi bagian dalam membran bentuk selnya mungkin kuboidal atau kolumnar datar. Epitelium squamous sederhana lapisannya rata, tipis, dan efisien untuk mentransfer materi. Inti sel di tengah-tengah dan membran sel menonjol keluar. Kantung

udara di dalam paru-paru tersusun dari jaringan tipis, memungkinkan oksigen dan CO_2 berdifusi secara bebas, masuk, dan keluar paru-paru. Epitelium pada dinding dalam saluran darah dan limpa berupa garis-garis halus yang disebut endothelium, sedangkan garis pada rongga tubuh disebut mesotelium. Untuk lebih jelasnya perhatikan Gambar 1.12 berikut.

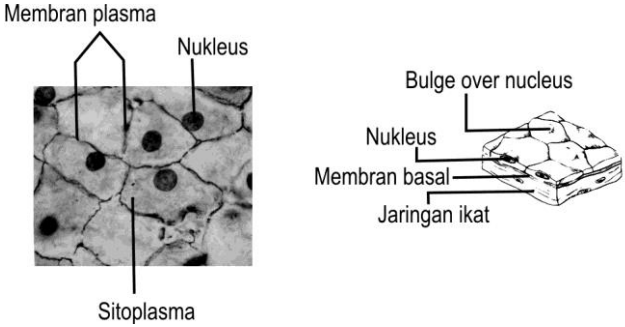

Sumber: Carola, (1992: 98).

Gambar 1.12
Epitelium Squamous Sederhana

2) Epitelium kuboidal sederhana

Epitelium kuboidal terdapat khusus pada jaringan sekresi dan absorpsi, terdapat pada tubulus ginjal dan beberapa kelenjar. Epitelium kuboidal sederhana terdiri atas satu lapisan. Lihat Gambar 1.13.

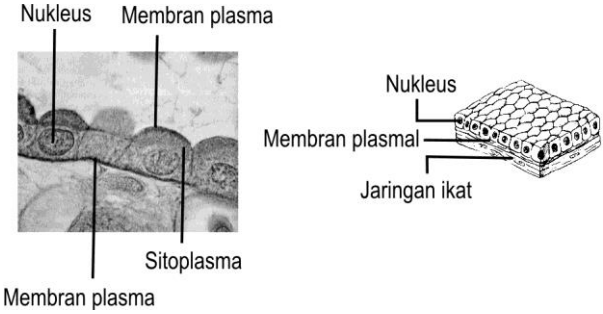

Sumber: Carola, (1992: 98)

Gambar 1.13
Epitelium Kuboidal Sederhana

3) Epitelium kolumnar sederhana
Khusus untuk sekresi dan absorpsi di dalam usus sel kolumnar mengabsorpsi molekul makanan yang dicerna. Sel-sel di dalam jaringan ini disebut sel-sel goblet; yaitu sel khusus untuk memproduksi dan menghasilkan lendir dalam jumlah besar. Lihat Gambar 1.14 berikut.

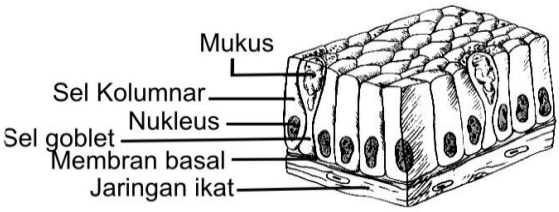

Sumber: Carola, (1992: 99)

Gambar 1.14
Epitelium Kolumnar Sederhana

4) Epitelium squamous stratified
Terdiri atas beberapa lapis sel tebal epitelium squamous stratified cocok untuknya memelihara bagian bawah jaringan, sel deretan luar bentuk squamous, bagian dalamnya kuboidal atau kolumnar rata. Tipe ini terdapat pada garis epitelium mulut, bagian atas sistem pencernaan, dan vagina, saluran anal.
Bagian sel membran terus-menerus hilang dan diganti oleh sel-sel di bawahnya. Sel-sel di bawah lapisan dalam terus-menerus melakukan mitosis dan membelah, setelah dewasa sel-sel baru ini akhirnya menggantikan sel permukaan luar. Epitelium squamous sederhana selalu menyusun kembali lapisan luar (epidermis) kulit seperti lapisan luar sel mati, membentuk lapisan keras yaitu kreatin berupa protein keras tahan air. Perhatikan Gambar 1.15 berikut.

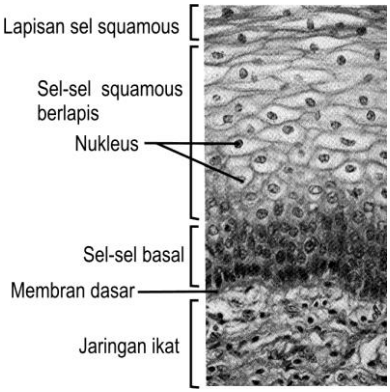

Sumber: Carola, (1992: 100).

Gambar 1.15.
Epitelium Squamous Stratified

5) Epitelium pseudostratified kolumnar
Epitelium pseudostratified kolumnar terdiri atas sepasang lapis sel, ada yang besar dan kecil. Epitelium pseudostratified kolumnar ditemui pada saluran pernafasan, sel-sel panjang bersilia atau sel goblet yang menghasilkan lendir. Sel-sel pendek keras menggantikan sel panjang yang hilang. Perhatikan Gambar 1.16 berikut.

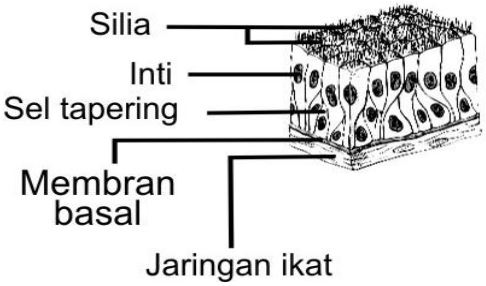

Sumber: Carola, (1992: 102)

Gambar 1.16
Epitelium Pseudostratified Kolumnar

6) Epitelium Transisi

Epitelium transisi sama dengan epitelium squamous sederhana, mempunyai kemampuan membuat bidang karakteristik yang ada pada kandung kemih, sel mengelilingi bagian dalam permukaan membentuk sel rata dan bentuknya memungkinkan kandung kemih mengakomodasi urine. Perhatikan Gambar 1.17.

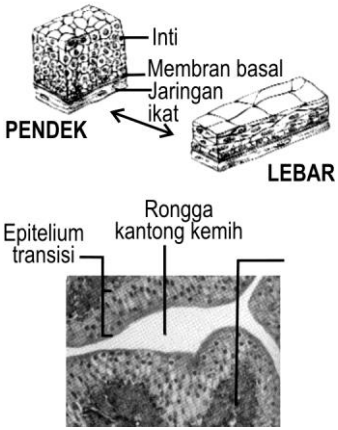

Sumber: Carola, (1992: 102)

Gambar 1.17
Epitelium Transisi

b. Epitelium glandula (kelenjar)

Kelenjar yang terdiri atas satu atau beberapa sel epitel yang dikhususkan untuk suatu hasil tertentu. Kelenjar ini terdiri atas dua tipe yaitu

1) Kelenjar endokrin.
2) Kelenjar eksokrin.

1) Kelenjar endokrin

Saluran (tersusun atas bentuk pipa yang dapat dilewati) hormon yang dikelilingi zat cair dan gas. Hormon ini berdifusi masuk ke dalam darah untuk ditransfer ke tempat tujuan. Salah satu contoh kelenjar adrenal.

2) Kelenjar eksokrin

Kelenjar eksokrin merupakan kelompok sel-sel epitel khusus yang mengadakan sekresi ke beberapa permukaan tubuh. Sebagai contoh,

keringat dilewatkan dari kelenjar keringat ke permukaan kulit dan saluran kelenjar saliva ke dalam mulut.

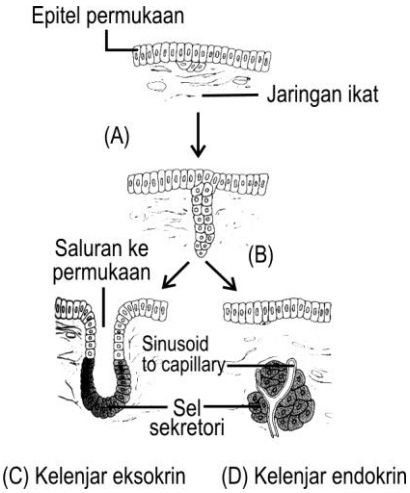

Sumber: Carola, (1992: 103).

Gambar 1.18
Epitelium Glandula (Kelenjar)

B. JARINGAN IKAT

Di antara sel-sel jaringan ikat terdapat banyak zat interseluler yang terdiri atas serabut-serabut kenyal dan serabut kolagen, sel-sel membuat sendiri bahan-bahan interseluler.

Bahan interseluler ini dibedakan menjadi dua bentuk yaitu:

1. Bentuk amorf (tanpa bentuk); berupa cairan; seperti agar; bersifat keras
2. Bentuk fibrosa (bentuk benang) dibedakan menjadi 3 macam:
   a. Benang-benang kolagen (benang-benang putih), sifatnya sangat lemas, tetapi kurang elastis.
   b. Benang-benang retikuler (benang-benang halus) tersusun seperti jala dan berfungsi untuk menahan sel-sel jaringan ikat.
   c. Benang-benang elastis (benang-benang kuningan), sifatnya sangat elastis, dan tersusun berlapis.

Fungsi sel-sel jaringan sebagai berikut.

1. Membuat bahan-bahan interseluler.
2. Membuat sel-sel darah.
3. Fagositosis, memakan bakteri atau benda asing yang masuk ke dalam tubuh.
4. Membuat antibodi (zat kekebalan).
5. Membuat heparin yang berfungsi mencegah pembekuan darah selama di dalam saluran-salurannya.

Sel jaringan ikat dibedakan menjadi 6 macam sebagai berikut.

1. Sel *makrofag*, bentuknya sangat besar dan dapat memakan sel-sel asing yang masuk ke dalam tubuh kita.
2. Sel mast, sitoplasmanya banyak mengandung bintik-bintik, sel ini dapat menghasilkan heparin.
3. Sel fibroblast, paling banyak terdapat pada jaringan ikat.
4. Sel lemak berfungsi untuk menyimpan lemak.
5. Sel pigmen banyak terdapat dalam kulit dan bola mata, dapat dijumpai di mana saja di dalam tubuh.
6. Sel plasma bentuknya bola dan nukleusnya seperti roda (bulat pipih).

Jaringan ikat dibedakan atas 6 macam yaitu:

1. Jaringan ikat *embrional*, selnya berbentuk bintang dan zat interseluler menyerupai selai, terdapat pada embrio dan sekeliling tali pusat.
2. Jaringan ikat *areoral*, selnya satu sama lain terpisah oleh zat selai cair yang di dalamnya banyak mengandung serabut seperti jala, fungsinya sebagai tempat penyimpan air.
3. Jaringan ikat *gembur*, hubungan sel satu sama lain longgar karena antara jaringan tersebut banyak terdapat lubang-lubang kecil, banyak terdapat di bawah kulit, banyak mengandung lemak, fungsinya sebagai penahan, pelindung dan cadangan makanan.
4. Jaringan ikat *fibrosa*, di antara sel-selnya banyak mengandung serabut fibrosa atau serabut kolagen, sifatnya sangat kuat, *tetapi hanya sedikit dapat dibengkokkan pembuluh darahnya*. Fungsinya sebagai penunjang, pembungkus, dan penghubung antar-jaringan yang termasuk jaringan ini, antara lain adalah.
   a. *Ligamentum*, menghubungkan tulang dengan buku tulang.
   b. *Aponeurosis*, penghubung satu sama lain.

c. *Fasia*, selaput pembungkus otot, dan
d. *Tendon* menghubungkan otot dengan otot atau dengan tulang.

5. Jaringan ikat kenyal, di antara sel banyak mengandung serabut kenyal, bersifat elastis seperti karet, terdapat pada dinding pembuluh darah, fungsinya memberi kekenyalan pada jaringan.

Di samping jaringan ikat tersebut di atas ada jaringan ikat istimewa yang dapat membuat sel darah putih yaitu jaringan *Retikula Endothelial System* (RES) yang terdapat di hati dan limpa. Untuk lebih jelasnya perhatikan Gambar 1.19.

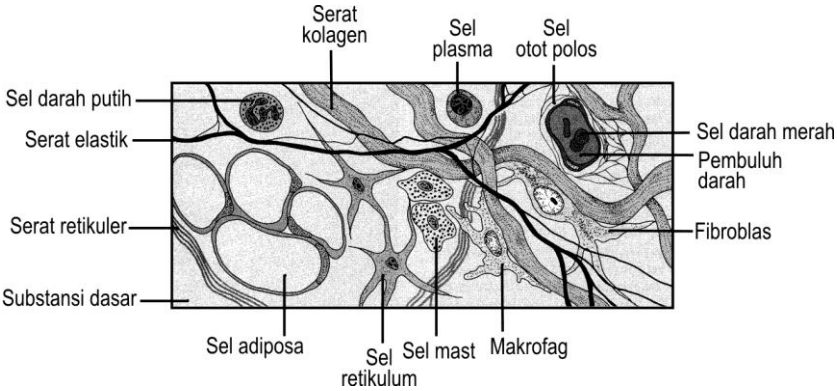

Sumber: Carola, (1992: 107)

Gambar 1.19
Jaringan Ikat

C. JARINGAN OTOT

Jaringan otot terdiri atas sel-sel otot yang bentuknya panjang dan ramping, tiap sel otot mempunyai serabut otot dan beberapa serabut otot ini dikumpulkan menjadi sebuah alat tubuh yang disebut otot atau daging. Seperlima bagian dari otot memperpanjang dan memperpendek bentuknya yang disamakan berkontraksi.

Bentuk dan fungsi otot, dapat dibedakan sebagai berikut.

1. Otot serat lintang atau otot lurik terdiri atas sel otot yang di dalamnya menyerupai garis-garis melintang warna merah tua dan dapat

berkontraksi menurut kemauan kita (termasuk otot sadar). Terdapat hampir di seluruh badan atau menjadi dinding badan.

2. Otot polos terdiri atas sel otot yang bentuknya licin tidak mempunyai garis lintang, ia dapat berkontraksi tidak menurut kemauan kita (otot tak sadar), misalnya terdapat pada dinding saluran pencernaan, dinding pembuluh darah, dan saluran alat kandung.
3. Otot jantung, berbentuk serat lintang, tetapi berkontraksi tidak di bawah pengaruh kemauan kita, fungsinya seperti otot polos. Pada kedua ujungnya terdapat urat otot yang berwarna putih.

Kalau otot bekerja keras lama-kelamaan sel otot menjadi besar (*hipertrofi)* dan kalau otot tidak dipergunakan maka ia akan menjadi kecil (*atrofi)*. Fungsi umum otot sebagai alat penggerak tubuh termasuk anggota badan, usus, paru-paru.

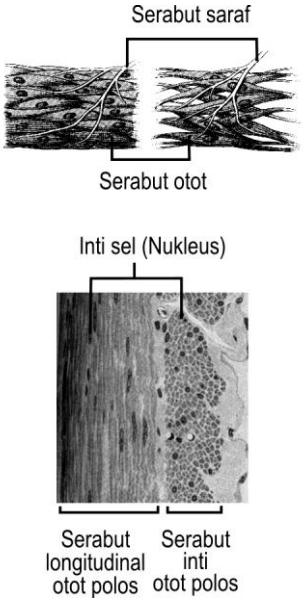

Sumber: Carola, (1992: 265)

Gambar 1.20
Jaringan Otot Polos

.

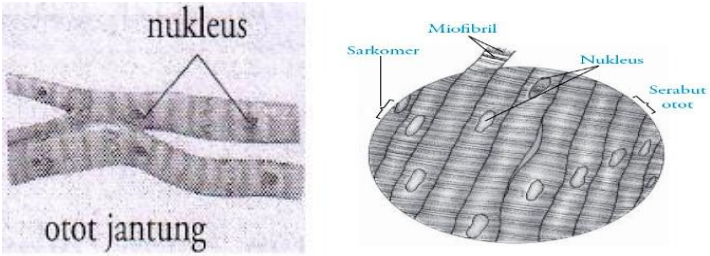

Sumber: Anonim (2012)

Gambar 1.21
Jaringan Otot Jantung

Untuk memperjelas pemahaman Anda terhadap stuktur otot pada tubuh manusia, silakan perhatikan gambar otot di bawah ini.

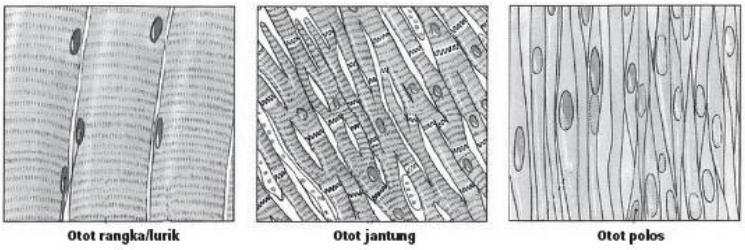

Gambar 1.22
Perbandingan Otot Rangka, Otot Jantung, Otot Polos

D. JARINGAN SARAF

Jaringan saraf terdiri atas sel saraf yang panjang dan halus, mempunyai inti sel dalam protoplasma yang agak tebal. Bentuk saraf, seperti bintang mempunyai ekor panjang. Dendrit, bagian sel pendek yang biasanya lebih dari satu, fungsinya untuk menghantarkan rangsangan dari luar ke dalam sel. Neurit, bagian sel saraf yang panjang dan halus, protoplasmanya menghantarkan rangsangan dari badan sel keluar sel. Neurit diselubungi oleh suatu selaput yang disebut selaput *Schwan* (neurolema), selaput bagian dalamnya disebut *mielin.* Neurit ini banyak terdapat di luar susunan saraf pusat, kadang-kadang sampai ke kulit. Dendrit (badan sel) hanya terdapat di beberapa tempat terutama di otak dan sum sum tulang belakang. Kadang-

kadang cabang suatu neurit dari neuron berhimpitan atau melingkar pada badan sel yang lain, keadaan ini di sebut *sinap.* Dalam badan sel terdapat protoplasma yang di dalamnya mengandung serabut halus yang disebut *neuro fibril.* Pada protoplasma badan sel terdapat sebuah inti dan benda-benda kecil yang disebut *badan Nissel* yang gunanya sebagai tempat persediaan tenaga.

Endoneurium adalah serabut saraf yang dikumpulkan menjadi satu atau sebuah kumpulan sel saraf yang dikelilingi jaringan ikat. Tiap-tiap kumpulan tersebut menjadi sebuah jumbai yang dikelilingi oleh jaringan ikat kuat yang disebut *epineurium.*

Macam-macam saraf, terdiri atas berikut ini.

1. *Saraf motorik* (saraf penggerak), membawa rangsangan otak dan sumsum tulang belakang menuju ke otot dan kelenjar, sebagai akibat otot menegang dan kelenjar mengeluarkan getah.
2. *Saraf sensorik* (saraf penerima), saraf yang membawa rangsangan dari luar menuju pusat.

   Jaringan saraf terdiri atas 3 unsur sebagai berikut.

   a. Unsur yang berwarna abu-abu.
   b. Unsur yang berwarna putih atau serabut saraf.
   c. Neurologlia, sejenis sel pendukung dijumpai dalam sistem saraf yang menghimpun serta menopang sel saraf.

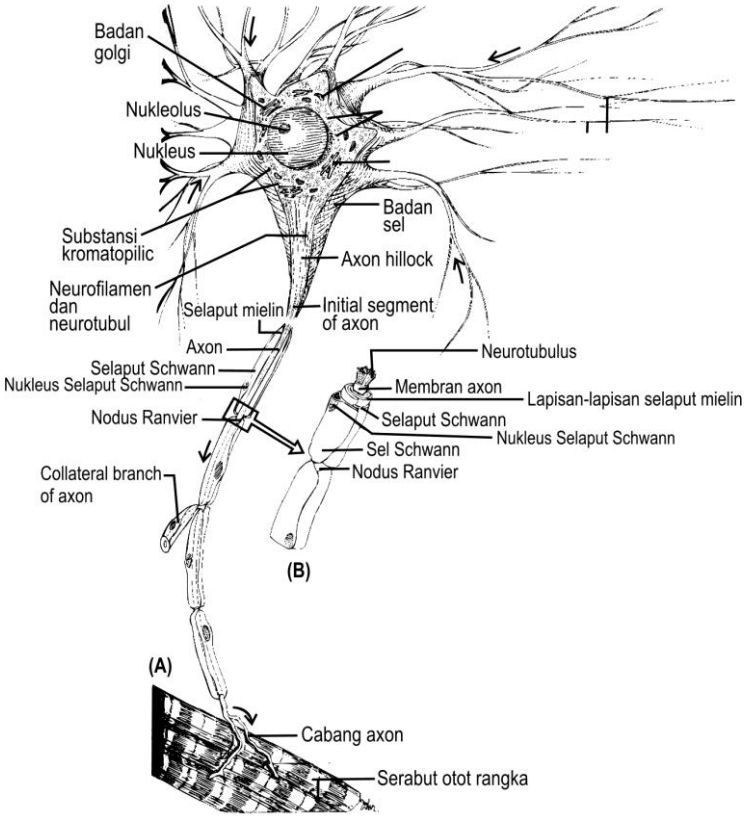

Sumber: Carola, (1992: 331)

Gambar 1.23
Sel Saraf

LATIHAN

Untuk memperdalam pemahaman Anda mengenai materi di atas, kerjakanlah latihan berikut!

1) Apabila Anda akan melakukan eksperimen melihat jaringan pada tubuh manusia, jaringan apa yang mudah dibuat sebagai preparat segar?
2) Jelaskan perbedaan antara 4 tipe jaringan yang ada dalam tubuh kita!

3) Jaringan epitel dengan jaringan ikat berbeda bentuknya. Jelaskan letak perbedaan tersebut!
4) Apabila Anda sedang mengamati preparat jadi histologi dari jaringan ikat, terdapat sel yang bentuknya seperti bola dan nukleusnya seperti roda. Sel tersebut adalah sel apa jelaskan!
5) Buatlah perbandingan antara otot polos, otot jantung, dan otot serat melintang?

Petunjuk Jawaban Latihan

1) Untuk menjawab pertanyaan nomor (1), coba kaji kembali anatomi manusia jaringan apa yang mudah diambil.
2) Untuk menjawab pertanyaan nomor (2), silakan kaji kembali materi tentang jaringan.
3) Untuk menjawab pertanyaan nomor (3), silakan kaji kembali jaringan epitel dan jaringan ikat.
4) Untuk menjawab pertanyaan nomor (4), coba kaji jaringan ikat.
5) Untuk menjawab pertanyaan nomor (5), silakan kaji kembali materi tentang otot.

RANGKUMAN

Jaringan adalah sekumpulan sel yang memiliki bentuk dan fungsi yang sama. Ada empat tipe jaringan utama yang membentuk tubuh suatu organisme multiseluler termasuk manusia. Jaringan tersebut, antara lain jaringan epitel, jaringan ikat atau penghubung, jaringan otot, dan jaringan saraf

Jaringan epitel terdiri dari epitelium penutup dan epitelium kelenjar (glandula) serta tiga bentuk utama dari sel epitel, yaitu squamous; kuboidal; kolumnar.

Jaringan ikat berdasarkan zat interseluler yang dikandungnya dibedakan menjadi dua macam bentuk, yaitu bentuk amorf dan bentuk fibrosa.

Sel jaringan ikat di bedakan menjadi enam macam, yaitu sel makrofag, sel mast, sel fibroblast, sel lemak, sel pigmen, dan sel plasma.

Macam-macam jaringan ikat, terdiri atas jaringan ikat embrional, jaringan ikat areoral, jaringan ikat gembur, serta jaringan ikat fibrosa dan jaringan ikat kenyal.

Jaringan otot ada tiga macam, yaitu otot serat lintang atau otot lurik, otot polos, dan otot jantung.

Jaringan saraf terdiri atas sel saraf yang panjang dan halus mempunyai inti sel dalam protoplasmanya. Macam-macam saraf, yaitu saraf motorik, dan saraf sensorik.

TES FORMATIF 3

Pilihlah satu jawaban yang paling tepat!

1) Ciri-ciri jaringan tertentu sel-selnya terpisah oleh sejumlah substansi intersel. Jaringan tersebut adalah jaringan ….
   A. epitel
   B. otot
   C. ikat
   D. saraf

2) Kelenjar keringat pada tubuh kita merupakan salah satu contoh dari sel-sel ….
   A. epitel
   B. lemak
   C. mast
   D. jaringan ikat

3) Setelah diidentifikasi ternyata dari sel epitel ada yang berbentuk seperti kolom. Sel epitel tersebut adalah bentuk ....
   A. squamous
   B. kuboidal
   C. kolumnar
   D. heksa

4) Jaringan epitel yang terdapat pada jaringan sekresi dan absorpsi adalah epitelium ....
   A. kuboidal sederhana
   B. squamous sederhana
   C. kolumnar sederhana
   D. pseudostratified

5) Jaringan ikat fibrosa mempunyai ciri-ciri ….
   A. bersifat keras
   B. sangat lemas

C. berupa cairan
D. berbentuk agar

6) Sel-sel jaringan ikat yang sitoplasmanya banyak mengandung bintik-bintik dan dapat menghasilkan heparin adalah sel ....
A. makrofag
B. mast
C. fibroblast
D. lemak

7) Jaringan ikat didominasi oleh sel ....
A. fibroblast
B. lemak
C. mast
D. makrofag

8) Fungsi jaringan ikat fibrosa, antara lain ....
A. memberi kekenyalan pada jaringan
B. tempat pembuatan sel darah merah
C. sebagai penunjang dan penghubung antarjaringan
D. sebagai tempat cadangan makanan

9) Jaringan ikat fibrosa yang berperan sebagai selaput pembungkus otot adalah ....
A. ligamentum
B. aponeurosis
C. tendon
D. fasia

10) Saraf motorik membawa rangsangan dari otak dan sumsum tulang belakang menuju ke otot sehingga berakibat otot akan ....
A. mengeras
B. meregang
C. mengkerut
D. mengendor

Cocokkanlah jawaban Anda dengan Kunci Jawaban Tes Formatif 3 yang terdapat di bagian akhir modul ini. Hitunglah jawaban yang benar. Kemudian, gunakan rumus berikut untuk mengetahui tingkat penguasaan Anda terhadap materi Kegiatan Belajar 3.

$$\text{Tingkat penguasaan} = \frac{\text{Jumlah Jawaban yang Benar}}{\text{Jumlah Soal}} \times 100\%$$

Arti tingkat penguasaan: 90 - 100% = baik sekali
80 - 89% = baik
70 - 79% = cukup
< 70% = kurang

Apabila mencapai tingkat penguasaan 80% atau lebih, Anda dapat meneruskan dengan modul selanjutnya. **Bagus!** Jika masih di bawah 80%, Anda harus mengulangi materi Kegiatan Belajar 3, terutama bagian yang belum dikuasai.

Kunci Jawaban Tes Formatif

Tes Formatif 1

1) D. Sesuai dengan fungsi jari itu sendiri yaitu untuk memegang atau meraba.
2) D. Seluruh bagian tepi lidah peka terhadap rasa asin.
3) B. Di lambung terdapat enzim pepsin yang dapat mengubah protein menjadi pepton.
4) C. Enzim ptialin mengubah amilum menjadi zat gula.
5) A. Bagian yang ditunjuk pada nomor 1) adalah saraf mata.
6) A Bagian yang ditunjuk pada nomor 2) merupakan otot pengangkat bola mata.
7) B. Rasa manis memberi reaksi pada limpa dan perut, rasa asam pada hati dan kantung kemih, rasa pahit pada jantung dan usus kecil.
8) C. Tubuh berdiri tegak dan kedua lengan di sisi terbuka dan telapak tangan menghadap ke depan serta kepala tegak merupakan sikap anatomi yang benar.
9) B. Adduksio merupakan gerakan mendekati badan; ekstensia, meluruskan kembali sendi dan fleksi merupakan arah gerak melipat sendi.
10) B. Frontal merupakan bidang tegak yang memotong tegak lurus bidang ;media menjadi bagian depan dan belakang.

Tes Formatif 2

1) C. Bagian yang ditunjuk pada nomor 9 adalah mitokondria.
2) B. Mitokondria berperan dalam oksidasi karbohidrat, lemak dan protein menghasilkan ATP.
3) C. Pada saat pembelahan sel, benang-benang kromatin memendek dan menebal.
4) A. Berdiferensiasi berarti mempunyai bermacam-macam bentuk.
5) A. Di dalam sitoplasma tidak terdapat nukleolus dan benang-benang kromatin.
6) B. Katabolisme merupakan mecahan zat atau senyawa kompleks menjadi senyawa yang lebih sederhana yang terjadi di dalam sel.
7) A. Salah satu contoh dari peristiwa katabolisme adalah respirasi.
8) C. Semua organel terdapat dalam protoplasma.

9) D. Karena Organel yang lain berukuran kecil.
10) D. Membran sel merupakan lapisan terluar yang merupakan tempat masuknya zat-zat makanan maupun oksigen yang diperlukan oleh sel.

Tes Formatif 3

1) C. Sel-sel jaringan ikat terpisah oleh sejumlah substansi internal.
2) A. Kelenjar keringat contoh dari sel epitel.
3) C. Kolumnar merupakan sel epitel yang berbentuk kolom.
4) A. Karena hanya jaringan epitel kuboidal yang terdapat pada jaringan sekresi dan absorsil.
5) B Jaringan ikat bentuk amof mempunyai sifat keras, seperti agar dan berupa cairan.
6) B Mast adalah sel-sel jaringan ikat yang sitoplasmanya banyak mengandung bintik-bintik.
7) A. Sel fibroblast paling banyak pada jaringan ikat.
8) C. Fungsi jaringan fibrosa berfungsi sebagai penunjang dan penghubung antarjaringan.
9) D. Fasia merupakan jaringan ikat fibrosa yang berperan sebagai selaput pembungkus otot.
10) B. Akan mengakibatkan otot meregang.

Glosarium

Arteri : pembuluh nadi.
Absorsi : penyerapan cairan atau sel-sel atau jaringan.
Alveoli : gelembung paru-paru.
Cartilago : tulang rawan.
Costae : iga.
Ekskresi : proses pembuangan limbah yang tidak berguna dari tubuh ke luar dari sel.
Fibrous : serat-serat halus.
Hexagonal : persegi enam.
Invaginasi : bagian sebelah atas terdorong masuk ke bagian di bawahnya.
Nares interiores : lubang hidung bagian dalam.
Nares exteriores : lubang hidung bagian luar.
Osmosis : percampuran 2 macam larutan yang dibatasi oleh selaput.
Polyhedron : bidang banyak.
Sternum : tulang dada.

Daftar Pustaka

Anonim. 2012. *Peta Lidah*. Diunggah dari fresh.class.blogspot.com/2012/09/apakah-fungsi-lidah.html tanggal 10 November 2013.

Anonim. *Anatomi Telinga Manusia.svg*. 2011 diunggah dari http://upload.wikimedia.org/wikipedia/commons/thumb/0/02/Anatomi_Telinga_Manusia.svg/800px-Anatomi_Telinga_Manusia.svg.png tanggal 3 Nopember 2013

Anonim. 2012. *Macam-macam Jaringan Epitel*, diunggah tanggal 15 November2013 dari https://www.google.com/search?q=gambar+macam-macam+jaringan+epitel&client=firefox-beta&hs=lTG&rls=org.mozilla:en-US:official&channel=np&source

Anonim. 2012. *Sel Tubuh Manusia*. Diunggah tanggal 15 November 2013 darihttp://ahli-biologi.blogspot.com/2012.

Anonim. 2012. *Jaringan Otot Manusia*. Diunggah dari duniabarusemua.blogspot.com/2012/12/struktur-dan-fungsi-jaringan-otot_1.html

Carola, R; Harley, J.P. & Noback, C, R. 1992. *Human Anatomy & Physiology*. 2nd ed. New York: Mc, Graw-Hill, Inc.

Craigmyle, M.B.L. 1994. *Atlas Berwarna Histologi*. Ed. 2. Alih Bahasa: Jan Tambajong. Jakarta: Penerbit Buku Kedokteran.

Donothy, Luliono, Anthur J. Vander. 1978. *Human Anatomy and Physiology*. Japan: Saunders College Publishing, Holt, Saundern.

Ganong F, William, M.D. 1999. *Fisiologi Kedokteran*. Ed. 14. Alih Bahasa: Petrus Andrianto. Jakarta: Penerbit Buku Kedokteran.

Guyton, Arthur, C, M. D. 1995. *Buku Ajar Fisiologi Kedokteran*. Ed. 7. Alih Bahasa: dr. LMA. Ken Ariata Tenjadi, dkk.

Leeson C, Roland., Leeson, Thomas S., Paparo, Anthony A. 1980. *Buku Ajar Histologi*. Ed.5.

Neal G., Kennett., Kalbus, H. Barbara. 1980. *Anatomy & Physiology*. California: Elot Publishing Co., Inc.

P.T. Marshall & G.M. Hughes. 1980. *Physiology of mammals and Other Vertebrates*. 2nd Ed. Cambridge University Press, Cambridge.

Pratignyo, S. 1980. *Anatomi Tubuh Manusia*. Penerbit PT. Internusa.

Rowet, H.G.Q. 1988. *Basic Anatomy and Physiology*. 3rd ed. John Murray.

http://suwekaprabhayoga. Wordpress.com/2012/27/gerak-anatomis/

http://ezzahhidayati.blogspot.com/2011/03/anatomi-fisiologi.html

SMR, Issoegianti. 1993. *Biologi Sel*. Yogyakarta: Depdikbud, Dirjen Dikti, Proyek Pembinaan Tenaga Kependidikan Tinggi.